

گزارش مورد

مجله دانشگاه علوم پزشکی رفسنجان
دوره هشتم، شماره اول، بهار ۱۳۸۸، ۷۴-۶۹

گزارش یک مورد فیستول مادرزادی برونکوزوفازئال

عبدالحمید عمویی^۱، محمود اشرفی^۲

دریافت مقاله: ۸۷/۲/۲۲ ارسال مقاله به نویسنده جهت اصلاح: ۸۷/۱۱/۱۵ دریافت اصلاحیه از نویسنده: ۸۷/۱۲/۱۴ پذیرش مقاله: ۸۷/۱۲/۲۰

چکیده

زمینه و هدف: مالفورماسیون برونکوپولموناری فورگات جزء ناهنجاری‌های مادرزادی نادر دستگاه تنفسی و گوارش فوقانی می‌باشد. فیستول برونکوزوفازئال مادرزادی در صورتی که توأم با اترزی مری نباشد جزء آنومالی‌های نادر است. فیستول برونکوزوفازئال که برونش مستقیم از مری جدا شود و همراه با هیپوپلازی ریه باشد بسیار نادر است و تاکنون ۱۲ مورد گزارش شده است که نادر بودن آن ما را بر آن داشت که مورد حاضر را گزارش کنیم.

شرح مورد: بیمار شیرخوار پسر ۳ ماهه که با علایم سرفه، ویزینگ، تاکی پنه و (Failur to Thrive) FTT مراجعه کرده بود و در گرافی سینه آپلازی ریه راست، در CT اسکن هیپوپلازی ریه و در اسکن رادیونوکلئید ریه، عدم مشاهده ریه راست گزارش شده بود. در برونکوسکوپی رژید، برونش اصلی راست مشاهده نشد و در مطالعه upper GI contrast یک فیستول برونکوزوفازئال مشاهده شد. بیمار تحت عمل جراحی توراوتومی پوسترولترال راست قرار گرفت. ریه هیپوپلاستیک راست توسط برونش اصلی به یک سوم تحتانی مری متصل بود. جهت بیمار پنومونکتومی انجام شد و برونش راست از روی مری قطع و مری ترمیم شد.

نتیجه‌گیری: در هر بیماری که در رادیوگرافی قفسه سینه آپلازی ریه مطرح شده است بایستی این بیماری بسیار نادر را در نظر داشت و پس از انجام CT اسکن ریه، ازوفاگوگرام جهت رد فیستول برونکوزوفازئال انجام شود.

واژه‌های کلیدی: مالفورماسیون برونکوپولموناری فورگات، فیستول برونکوزوفازئال، Pulmonary sequestration، شیرخوار

مقدمه

منشاء گرفته، گزارش شده است. منشاء جنین‌شناسی این

ناهنجاری مادرزادی هنوز مورد بحث است.

گزارش مورد

بیمار شیرخوار ۳ ماهه‌ای است که به دلیل مشکلات

تنفسی از جمله سرفه، ویزینگ، و تنفس تند به بیمارستان

عمومی مراجعه کرده است و به دلیل عدم بهبودی و از

طرفی غیرطبیعی بودن رادیوگرافی قفسه سینه به

فیستول برونکوزوفازئال مادرزادی BEF

(Bronchoesophageal Fistola) که توأم با اترزی مری

نباشد بندرت دیده می‌شود. اغلب فیستول‌های

برونکوزوفازئال در دوران بلوغ مشاهده می‌شوند [۵-۱].

در این مطالعه یک مورد BEF در شیرخوار پسر ۳ ماهه

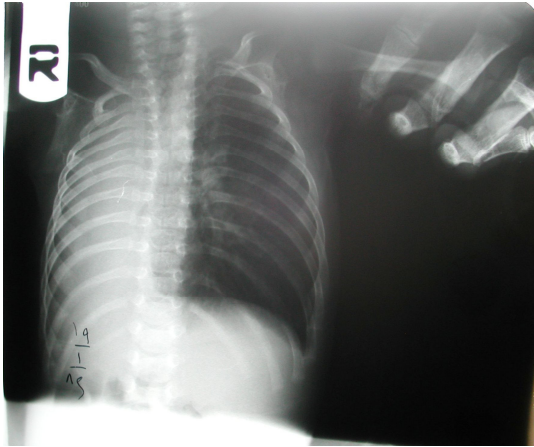
که برونکوس اصلی راست وی از یک سوم تحتانی مری

۱- (نویسنده مسؤول) استادیار گروه آموزشی جراحی اطفال دانشگاه علوم پزشکی رفسنجان، بخش جراحی

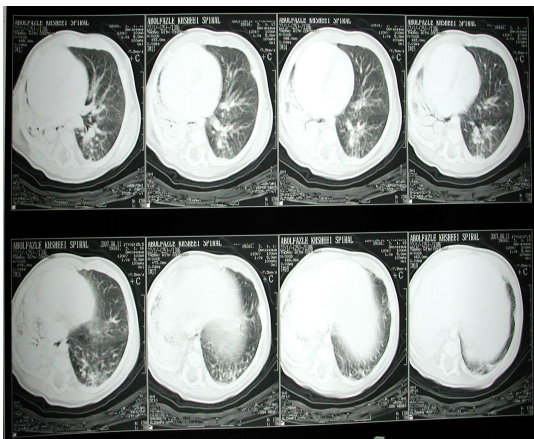
تلفن: ۰۳۹۱-۸۲۲۰۰۱۱، فاکس: ۰۳۹۱-۸۲۲۰۰۲۲، پست الکترونیکی: ab.amooee@yahoo.com

۲- استاد گروه آموزشی جراحی اطفال، دانشگاه علوم پزشکی اصفهان، بخش جراحی اطفال

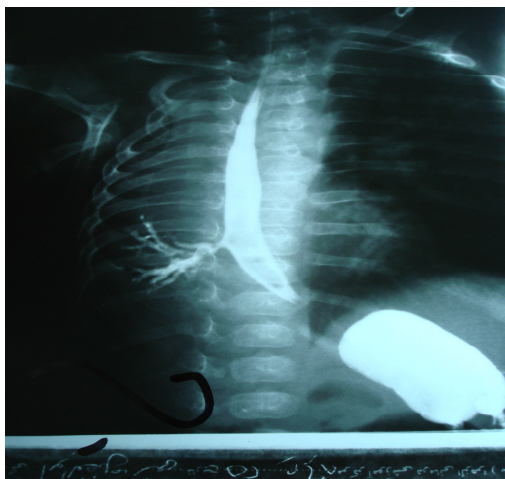
پس از یک هفته بستری شیرخوار بدون عارضه‌ای از سرویس جراحی اطفال مرخص شد.



شکل ۱- رادیوگرافی قفسه سینه نشان‌دهنده آپلازی ریه راست و آمفیژم جبرانی در ریه چپ



شکل ۲- CT اسکن ریه نشان‌دهنده هیپوپلازی ریه راست



شکل ۳- بررسی upper GI contrast نشان‌دهنده فیستول برونگوازوفازیال

بیمارستان فوق تخصصی الزهرا اصفهان ارجاع داده شده است. شرح حالی از سرفه خشک از ۲ ماه قبل می‌دهد. به دلیل پلی‌هیدروآمینوس مادر، نوزاد از طریق سزارین و با وزن ۲/۷ کیلوگرم متولد شده بود. مادر وی خانمی ۳۰ ساله با شرح حال دو مورد سقط جنین می‌باشد. در معاینه فیزیکی بیمار تعداد ۴۰ تنفس در دقیقه، در سمع صداهای قلبی در سمت راست واضح‌تر شنیده می‌شد و صداهای تنفسی در سمت راست مافل (muffle) بود. در رادیوگرافی قفسه سینه بیمار Opacification منتشر در همی‌توراکس راست همراه با انحراف میاستن و قلب به سمت راست و آمفیژم جبرانی ریه چپ که مطرح‌کننده آپلازی ریه راست می‌باشد دیده می‌شد (شکل ۱) در CT اسکن قفسه صدی هیپوپلازی ریه راست مطرح شد (شکل ۲) اسکن پرفیوژن ریه، نشان‌دهنده عدم فونکسیون ریه راست بوده و در برونکوسکوپی رژید وی، برونش اصلی راست مشاهده نشد. در مطالعه Upper GI contrast بیمار، عبور ماده حاجب از قسمت تحتانی مری به داخل برونش راست که مطرح‌کننده فیستول برونگوازوفازیال می‌باشد دیده شد (شکل ۳).

پس از توراکتومی پوسترولترال راست مشخص شد که برونش اصلی راست مستقیم از قسمت انتهایی مری منشأ گرفته و متصل به ریه هیپوپلاستیک متراکم می‌باشد که در حین پنومونکتومی یک ورید و شریان پولمونی داشت. برونش راست از روی مری جدا و مری ترمیم شد. (شکل ۴). در بررسی پاتولوژی، ریه راست به اندازه ۳×۴×۲ سانتی‌متر بود که شیار جداکننده بین دو لوب وجود نداشت. در برش‌های بافت‌شناسی از پارانشیم ریه، مورفولوژی نرمال بوده و تنها نمای گرانولوماتوز همراه با التهاب در سرتاسر ریه دیده می‌شد که نشان‌دهنده آسپیراسیون‌های مکرر از طریق ارتباط برونکوس مزبور با مری می‌باشد.

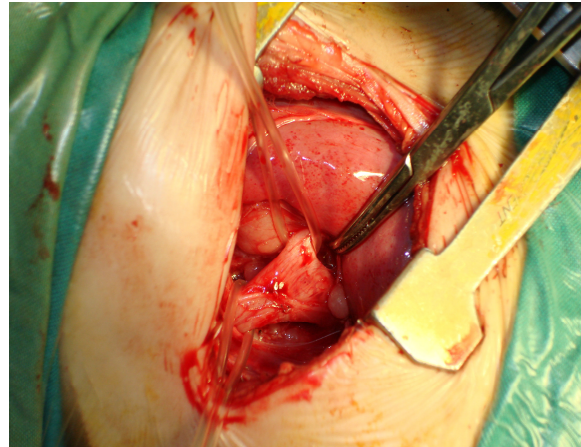
نوع ۴: یک مجرا است که مری را به یک سگمان Sequestered ریه وصل می‌کند.

نوع ۲ شایع‌ترین فرم این فیستول‌ها می‌باشد و ۹۰٪ موارد را شامل می‌شود. اکثریت گزارش‌های موارد این ناهنجاری از نوع ۲ می‌باشد [۱].

بیشترین بررسی توسط Risher انجام شده است که ۱۰۰ مورد BEF را گزارش کرده که ۳ مورد آن‌ها نوع ۴ بوده‌اند (۱ و ۲) در این مطالعه یک نوع غیرمعمول از این فیستول (نوع ۴ BEF) که در آن برونکوس اصلی راست از یک سوم تحتانی مری منشأ گرفته و به ریه Sequestered وصل می‌شود گزارش شده است.

در مقاله Gorle اشاره شده است که در سال ۱۸۶۴، Klebs ابتدا یک ارتباط غیرطبیعی بین بافت فرعی ریه و GI را بیان نمود [۳]. در سال ۱۹۴۶ Pryce از اصطلاح Sequestered برای توصیف یک کیست یا توده برونکوپولموناری مجزا که خون‌گیری مستقل و غیرطبیعی داشت استفاده نمود [۴]. هر چند که اصطلاح Pulmonary sequestration به مرور زمان پالوده شده و هنوز توصیف اولیه Pryce پا برجا است. در سال ۱۹۶۸، Gorle بیان نمود که تمامی Sequestration‌ها منشأ جنینی یکسانی دارند و لذا از اصطلاح Bronchopulmonary foregut malformation (BPFM) استفاده نمود [۳]. که این شامل تعدادی از ناهنجاری‌های مادرزادی که سیستم قلبی، تنفسی و گوارش فوقانی را درگیر می‌کند می‌شود. از تمام مواردی که تاکنون عنوان شده است چنین برداشت می‌شود که Sequestered lobe ممکن است منشأ خون‌رسانی از سیستم عروق ریوی داشته باشد کما اینکه بیمار حاضر این‌گونه بوده است [۳-۵].

منشأ جنین شناسی BPFMs هنوز در دست بررسی می‌باشد. در مقاله Gorle و Barry اشاره شده است که



تصویر ۴- برونکوس ریه راست که از یک سوم تحتانی مری منشأ گرفته است.

بحث

این مورد یک فرم غیرمعمول از مالفورماسیون Broncho pulmonary foregut است که در آن برونش اصلی راست از یک سوم تحتانی مری منشأ می‌گیرد و به یک sequestered lobe (ریه هیپوپلاستیک راست) متصل می‌شود.

در مقاله Barry اشاره شده است که فیستول برونکوزوفازئال مادرزادی یک ناهنجاری نادر است که ابتدا توسط Gibson در سال ۱۶۹۶ و توسط Negus در سال ۱۹۲۹ توصیف شده است [۵].

در سال ۱۹۶۵ Braindridge و Keith فیستول‌های برونکوزوفازئال مادرزادی را تقسیم‌بندی و چهار نوع فیستول را بر اساس محل آناتومیک مجرای فیستول بیان کرده‌اند.

نوع ۱: یک دیورتیکول مری است که توأم با فیستول می‌باشد.

نوع ۲: یک مجرای کوتاه است که مستقیماً از مری به برونکوس یا تراشه متصل می‌شود.

نوع ۳: یک مجرا که بین مری و یک کیست در لوب ریه ارتباط برقرار می‌کند.

شده‌اند و یا حداقل می‌توان گفت روی نتیجه تأثیرگذار هستند از طرفی در سایر بررسی‌ها زمان و شدت اختلال هم مؤثر دانسته شده است [۵].

Heithoff در سال ۱۹۸۶ بعد از بررسی مقالات متعدد، ۱۰ مورد بیمار با Sequestered lobe که تمام ریه راست را درگیر کرده بود و ارتباط با GI داشت را گزارش نمود [۶]. De Leon-Cantu در سال ۱۹۹۲ یک مورد شیرخوار با هیپوپلازی ریه راست و فیستول برونکوزوفازئال را گزارش نمود [۸]. گزارش یک مورد دیگر در سال ۲۰۰۶ و بیمار مطالعه حاضر که اکنون مطرح شد مجموع این موارد در مقالات را به ۱۳ می‌رساند [۵].

نتیجه‌گیری

در هر بیماری که در رادیوگرافی قفسه سینه آپلازی ریه مطرح شده است بایستی این بیماری بسیار نادر را در نظر داشت و پس از انجام CT اسکن ریه، ازوفاگوگرام جهت رد فیستول برونکوزوفازئال انجام شود.

Schauenslein و Epiger در سال ۱۹۰۲ این‌گونه بیان نمودند که جوانه تراکتوبرونکیال اضافی متصل به جوانه تراکتوبرونکیال نرمال از انتهای foregut اولیه منشاء گرفته و به طرف کودال مهاجرت کرده و با خون‌گیری مجزایی به یک Sequestered lobe متصل می‌شود [۳-۵].

Gorle بر دو نکته اصلی اشاره می‌کند اول این که زمان ایجاد جوانه فرعی عامل اصلی در ایجاد پاتولوژی نهایی می‌باشد و دیگر این که عدم وجود ارتباط باز با سیستم foregut در اکثریت موارد Sequestered lobe به دلیل مسائل تکاملی است. این طریقه تفکر تقریباً مورد قبول همه می‌باشد ولی اثبات نشده است [۳]. در حال حاضر حداقل ۶ نظریه دیگر مطرح شده است [۶] Clements و همکاران در تئوری Wheel این گونه مطرح کردند که اختلال در تکامل جوانه برونکیال مسئول ایجاد اختلالات مورفولوژیکی است [۷] ولی هنوز علت این موضوع در دست بررسی می‌باشد: تروما، ایسکمی، عفونت، چسبندگی به عنوان عامل مطرح

References

- [1] Braindridge MV, Keith HI. Oesophago-bronchial fistula in the adult. *Thorax*. 1965; 20: 226-33.
- [2] Risher WH, Arensman RM, Ochsner JL. Congenital broncho-esophageal fistula. *Ann Thorac Surg*, 1990; 49(3): 500-5.
- [3] Gerle RD, Jaretzki A 3 rd, Ashley CA, Berne As. Congenital broncho pulmonary. *Pulmonary sequestration communicating with the gastrointestinal tract foregut malformation. N Engl J Med*, 1968; 278(26): 1413-9.
- [4] Pryce DM. Lower accessory pulmonary artery with intralobular sequestration of lung :a report of seven cases. *J pathol*, 1946; 58: 457-67.
- [5] Barry M. Linnane, Gerard Canny. Congenital broncho-esophageal fistula:A case report. *Resp Med*, 2006; 100: 1855-57.

- [6] Heithoff KB, shashikant MS, Williams HJ. Bronchopulmonary foregut malformation :a unifying etiological concept. *Am J roentgenol*, 1986; 146; 277-31.
- [7] Clements BS, warner JO. Pulmonary sequestration and related congenital bronchopulmonary-vascular malformations: nomenclature and classification based on anatomical and embryological considerations. *Thorax*. 1987; 42(6): 401-8.
- [8] De leon cantu RE, Rodriguez-balderrama I, Tijerina-carrillo EL. Right pulmonary hypoplasia with bronchoesophageal fistula. *Bol Med Hosp Infant Mex*, 1992; 49: 757-61.

Congenital Broncho-Esophageal Fistula: A Case Report

A.H. Amouee¹, M. Ashrafi²

Received: 11/05/08

Sent for Revision: 03/02/09

Received Revised Manuscript: 04/03/09

Accepted: 10/03/09

Background and Objectives: Bronchopulmonary foregut malformations are a group of rare congenital anomalies affecting the respiratory and upper gastro-intestinal tract. Congenital Broncho-esophageal fistula (BEF) if not associated with esophageal atresia is a rare anomaly. Further BEF in which the right main stem bronchus originates from the esophagus with lung hypoplasia is a very rare anomaly. Only 12 cases have been reported up to date.

Case Report: The patient, a 3-month-old infant, was admitted with cough, wheezing, tachypnea and FTT. Chest X-ray revealed right lung aplasia. Chest CT scan demonstrated lung hypoplasia. Perfusion scan demonstrated negligible function on the right lung. Rigid bronchoscopy showed absence of right main bronchus. An upper GI contrast study demonstrated a right bronchoesophageal fistula. Right posterolateral thoracotomy was discovered as the right main bronchus originating from the lower third of the esophagus communicated with a hypoplastic of the right lung. The right lung was removed and fistula was ligated.

Conclusion: In patients with pulmonary aplasia in CXR, we should rule out broncho-esophageal fistula after pulmonary CTscan with esophagography.

Key words: Bronchopulmonary Foregut Malformation, Broncho, Esophageal Fistula, Pulmonary Sequestration, Infant

*1- Assistant Prof., Dept. of Surgery, University of Medical Sciences, Rafsanjan, Iran
(Corresponding Author) Tel: (0391) 8220001, Fax: (0391) 8220022, E-mail: ab.amouee@yahoo.com
2- Prof. Dept. of Pediatric Surgery, University of Medical Sciences, Isfahan, Iran*